

## 【症例 3-1】

### ライムライトの尋常性ざ瘡に対する奏功例

曾山 聖子 先生 セイコメディカルビューティークリニック 院長

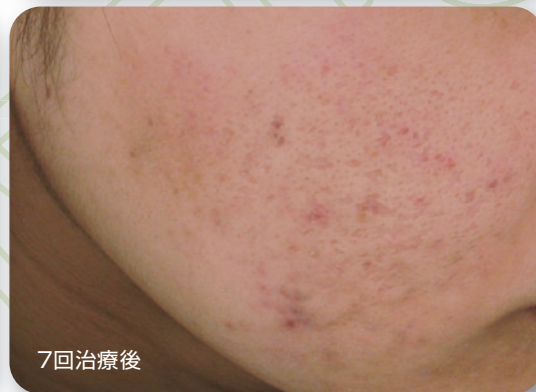
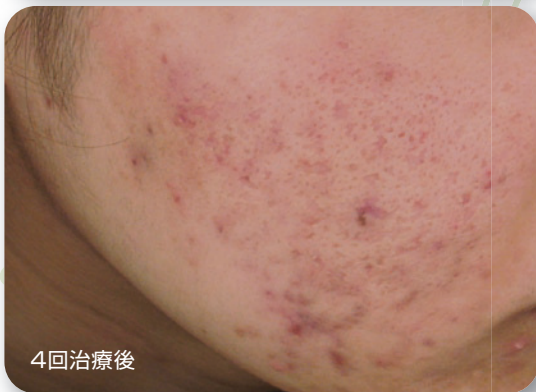
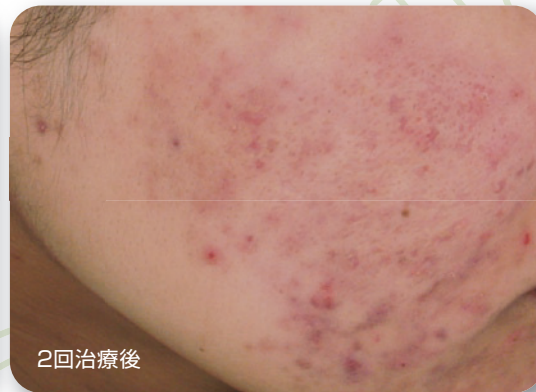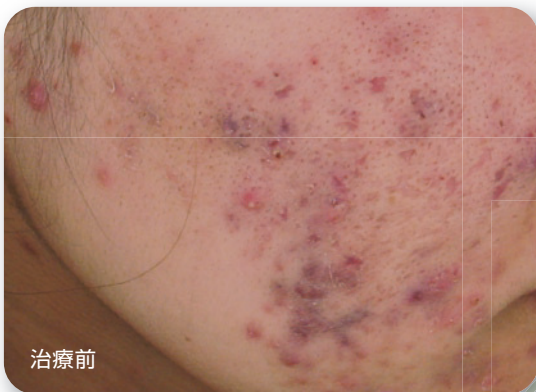中学生のころより顔面全体に紅色皮疹を認め、3年前より更に増悪。皮膚科を転々とし、抗生剤内服・外用、ケミカルピーリング3ヶ月、イオン導入行っても改善なく、当院受診。尋常性ざ瘡の診断で、月1度のペースで、面皰圧出術とライムライト照射開始。1回照射後より新生ざ瘡が減り、2回照射後より毎回、ざ瘡及び癬痕の著明改善認め、現在に至る。

### 経過写真

22歳女性 Burtonスケール Grade5 → Grade1

B-10J/cm<sup>2</sup>(Sun-mode)

併用薬なし



## 【症例 3-2】






医療法人 厚成会 セイコメディカルビューティークリニックにおける尋常性ざ瘡に対する治療指針  
セイコメディカルビューティークリニック 院長 曾山 聖子先生

当院では月に約150名の尋常性ざ瘡の患者を治療している。その治療においては、当院が独自で作成した下記の推奨表に基づいてレーザー・光治療を取り入れている。結果として、中等度から重度、難治性で再燃を繰り返す症例にも高い効果が認められている。

Genesis(Nd:YAGレーザーの中空照射)が作用する機序は、1)表皮での高エネルギー集中による皮脂腺の破壊と熱による殺菌効果、2)微細血管の破壊であると言われている。また、3)1064nmというNd:YAGレーザーの波長は水に対する吸光度を適度に持つため、正常組織よりも含水量が多い炎症組織での高い熱保有が作用していると推測される。

LimeLightの作用機序としては、1)光熱作用による皮脂腺組織の凝固・変性、2)皮脂の炎症性遊離脂肪酸への変換抑制、3)本機器の波長帯に対するポルフィリンの光化学反応の結果として産生された一重項酸素によるp.acnes障害があると言われている。これらも文献的考察に基づく推論の域を出ないが、当院の臨床経験から高い効果が認められており、特にざ瘡後の色素沈着・ざ瘡の新生亢進の改善が期待できる。

### ■ バートンスケールに対応したレーザー・光治療の推奨表

Grade	1~2	3	4~5	ざ瘡後瘢痕	ざ瘡後色素沈着
標準的な病態像					
病態	軽度な面皰／面皰、小さな丘疹もしくは小嚢胞	中程度のニキビ (Grade2と4の間)	明らかな嚢胞形成／炎症を伴った大型の嚢胞もしくは嚢腫形成	炎症後の組織欠損・瘢痕組織萎縮	ざ瘡後・掻破後の色素沈着
LimeLight	○	◎	◎	◎	◎
Genesis	◎	○	○	◎	○

バートンスケールの出典：これわかるニキビの治療とケア 2008年 南江堂

### ■ レーザー・光治療のパラメーター設定

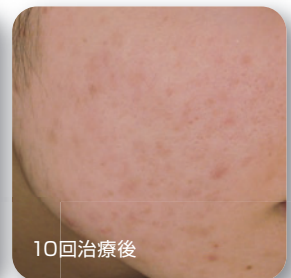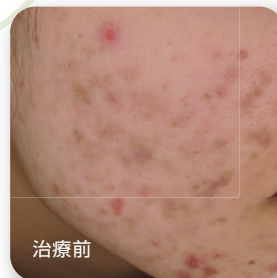
LimeLight	プログラムB (標準肌)、プログラムC (色黒)、10-12J/cm <sup>2</sup> 、Sun-mode
Genesis	12-16J/cm <sup>2</sup> 、5000~7000ショット (全顔)

### ■ 症例1 20歳

Burtonスケール Grade4 → Grade1

中学生の頃より顔面全体に紅色皮疹を認め、18歳より悪化。他院皮膚科にて漢方・抗生剤内服1ヶ月するも変化なく当院へ変更受診。面皰圧出術・Genesis・LimeLight・イオン導入開始。1回治療後より新生ざ瘡が減り、色素沈着や瘢痕の改善認める。10回治療後Grade1となる。

LimeLight : C-10J/cm<sup>2</sup>(Sun-mode) 10回治療  
Genesis : 12~16J/cm<sup>2</sup> 5000~7000ショット 10回治療  
トラネキサム酸(500mg/day)内服

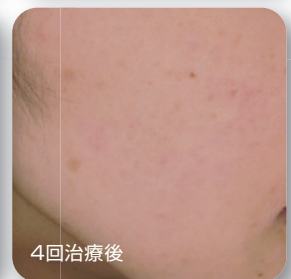
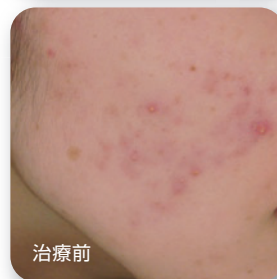
### ■ 症例2 23歳

Burtonスケール Grade3 → Grade0

1年程前より、両頬部・顎部に紅色皮疹が出現し、徐々に範囲拡大・皮疹増加を認め、当院受診。LimeLight、面皰圧出術を開始し、1回治療終了後より新生ざ瘡や色素沈着が減り、4回治療終了時にはGrade0となる。

LimeLight : B-10J/cm<sup>2</sup>(Sun-mode) 4回治療  
併用薬なし



## 【症例 4】

### 本症例について

田中 洋平 先生

クリニックカナカ 形成外科・アンチエイジングセンター 院長  
信州大学医学部形成再建外科委嘱講師

本症例は両頬部の赤ら顔の治療目的で受診しました。

右図のVISIAの画像でより鮮明に赤みの消退を確認できます。

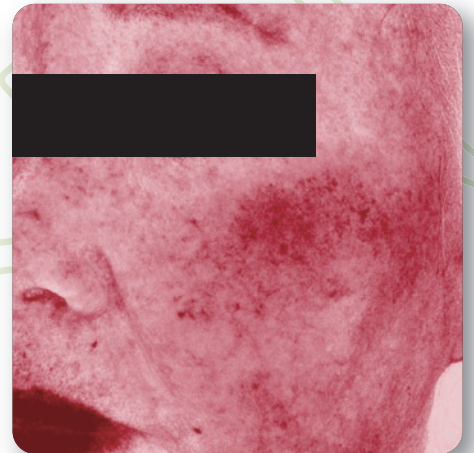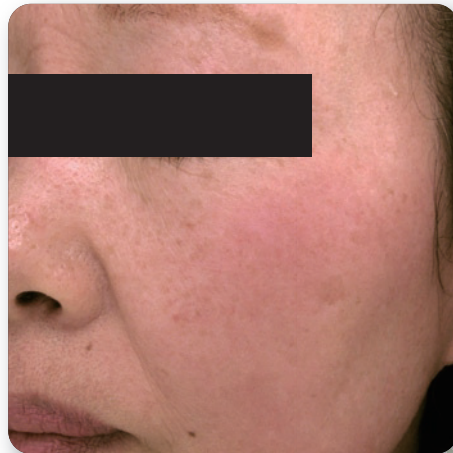
また、ライムライトによる治療を行っていない左眉毛外側の色素斑は治療前後で悪化しているのに対して、ライムライトによる治療を施行した両頬部では色素沈着、赤みだけでなく、色調の乱れ・肌理など皮膚表層の光老化も著明に改善できました。

### Limelight による赤みの改善例

72才女性 4週間隔で3回治療

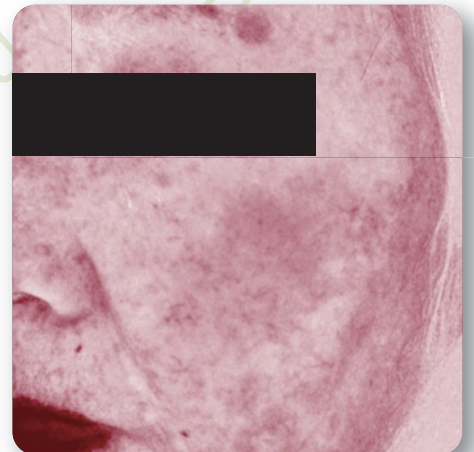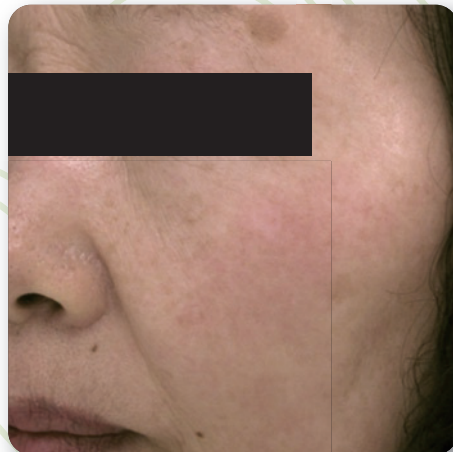Limelight A-8J/cm<sup>2</sup> (Normal mode), 150 shots

治療前



治療前VISIAヘモグロビンインデックス画像解析像

3回治療後（治療開始3カ月後）



治療後VISIAヘモグロビンインデックス画像解析像



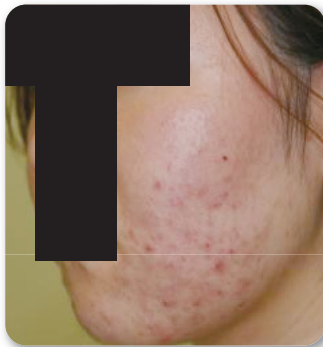
## 【症例 9】

### 尋常性ざ瘡

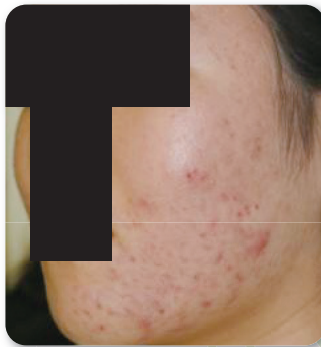#### ■ 20歳 女性

様々な医療機関で抗生剤の内服、外用、ディフェリンゲルの外用等を行うも効果なし。ライムライト治療を開始し、初期より異常血管拡張改善を認め、4回目より面皰や炎症性皮疹の減少が見られ、8回終了時には、著明改善し、美白効果も得られた。

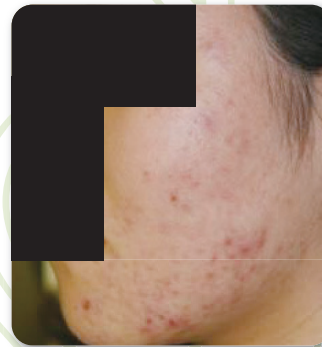Bモード 12J/cm<sup>2</sup>



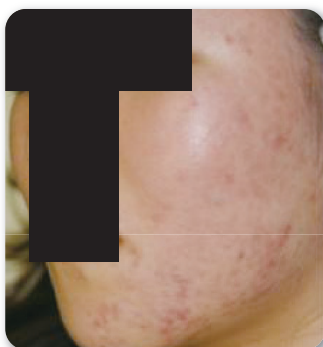施術前



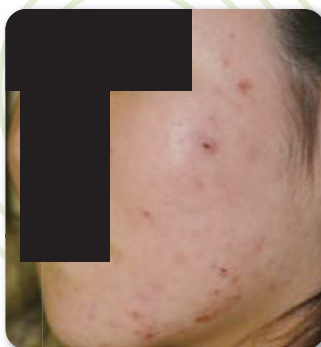2回施術後 1週間



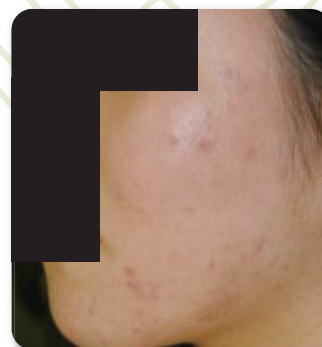3回施術後 1週間



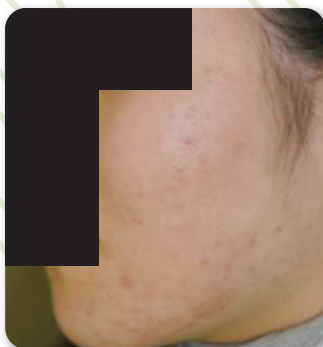4回施術後 1週間



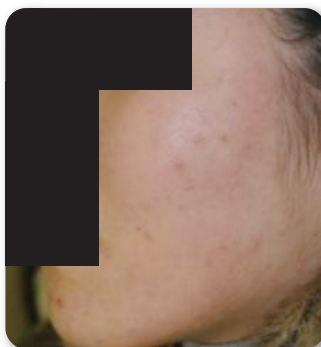5回施術後 1週間



6回施術後 1週間



7回施術後 1週間



8回施術後 1週間

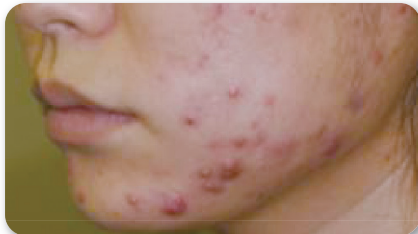## 【症例 10】

### 尋常性ざ瘡

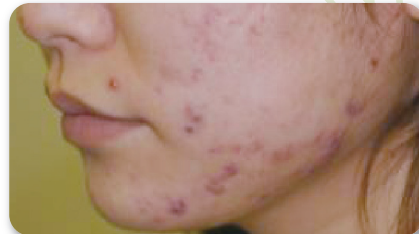#### ■ 24歳 女性

保険診療のいずれの治療にも抵抗性の難治性ざ瘡。下顎部を中心に強い膿瘡、膿腫と瘢痕を形成していた。ライムライトに加え、リザベン・レクチゾール内服、トレチノイン外用を併用し、炎症性皮疹だけでなく瘢痕の改善も見られる。

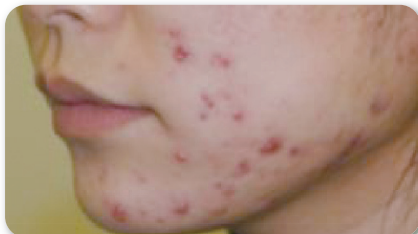Bモード 11~12J/cm<sup>2</sup> (下顎のみAモード 12J/cm<sup>2</sup>追加)



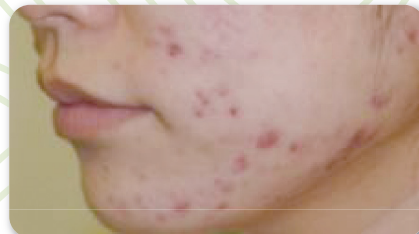
施術前



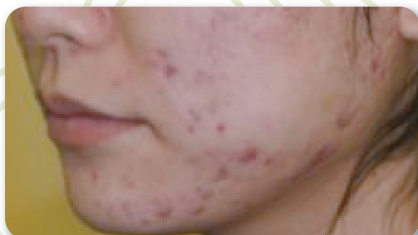
2回施術後 1週間



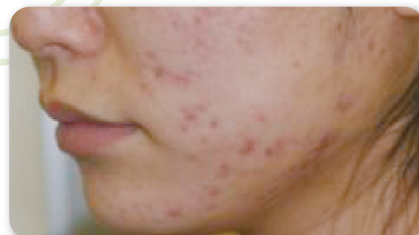3回施術後 1週間



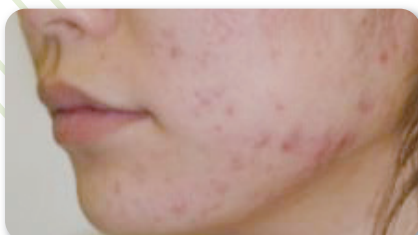4回施術後 1週間



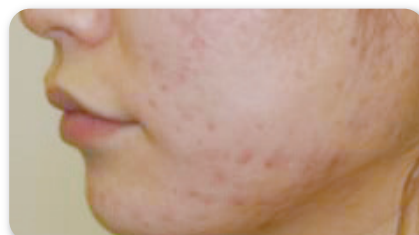5回施術後 1週間



6回施術後 1週間



7回施術後 1週間

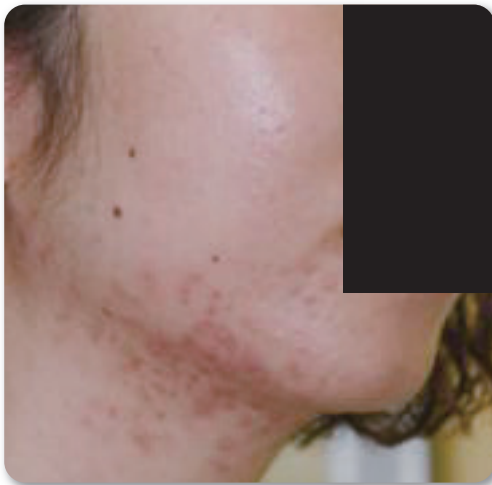

8回施術後 1週間

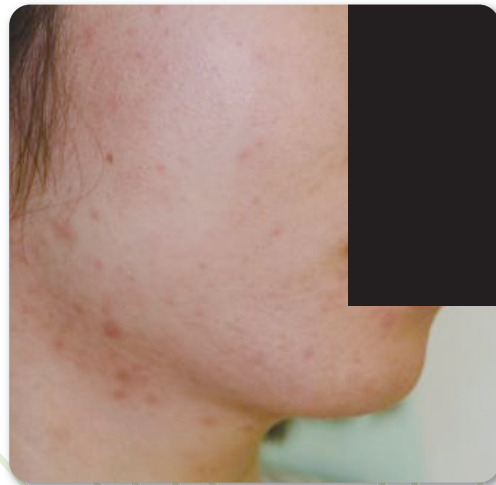## 【症例 11】

### 尋常性ざ瘡

Bモード 12J/cm<sup>2</sup> (下顎のみAモード 12J/cm<sup>2</sup>追加)



施術前

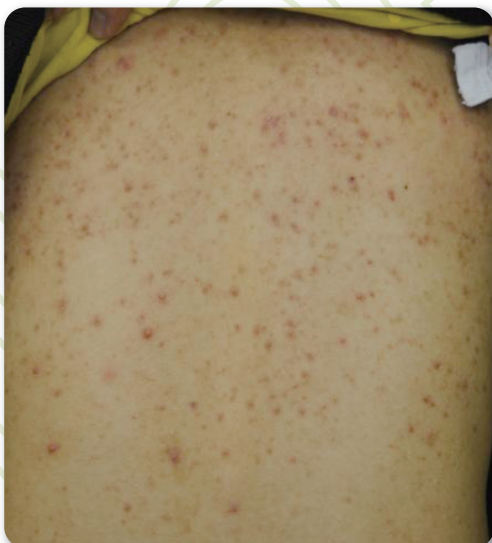

10回施術後

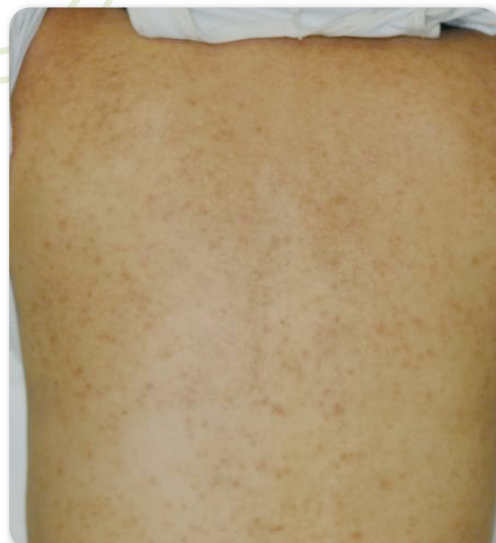#### ■ 15歳 女性

背部全体のざ瘡、他院にてディフェリン、抗生剤の内服、外用、イオンカンフルローション等の治療を行うが、効果なし。体幹のざ瘡にディフェリンゲルの適応はなく、抗生剤にも抵抗性。ピルやトレチノインは15歳では使用できず、ライムライトの良い適応である。

Bモード 10~11J/cm<sup>2</sup>



施術前



10回施術後